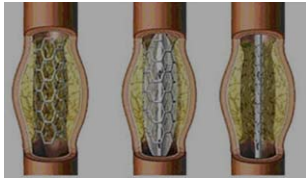




## תוֹמְכָן

- סְטֵנְט (באנגלית: stent)



התקן גלילי עשוי רשת המוחדר למבנה צינורי בגוף, כגון כלי דם, שעשוי להיסתם או שדופנותיו רכות. לאחר החדרת התומכן לגוף הוא נפתח ומתרחב ותומך בדפנות.

## גִּלְדָת

- אִמְפֵּטִיגוֹ (impetigo)

מחלת עור מְדַבֶּקֶת הנגרמת מחיידק. תסמיניה הם גלדים דביקים שצבעם דבש או שלפוחיות, המופיעים על עור הפנים, בדרך כלל, בעיקר ליד הנחיריים והפה, וגם על הצוואר ועל הגפיים. במחלה לוקים ילדים, אך גם מבוגרים עשויים להידבק בה.

## רְקֵמָת

- (cellulitis)

דלקת חריפה של רְקֵמֹת החיבור התת־עוריות. תסמיניה הם אודם, נפיחות, כאב וחום בעור באזור המודלק.

המילה צֶלוּלִיטִיס רווחת בטעות לציון הצטברות תאי שומן מתחת לעור, ואולם שמה המדויק של תופעה זו הוא צֶלוּלִיט (cellulite).

## חֶטֶטָה

- אַקְנֵה (acne)

הופעה של חטטים (פצעונים) מוגלתיים ופצעים מוגלתיים בעיקר על עור הפנים. החטטים והפצעים נגרמים מהפרשת יתר של שומנים מבלוטות החֶלְב. הַחֶטֶטָה אופיינית לגיל ההתבגרות, ולכן רווח הצירוף "פצעי בגרות" לציון תופעה זו.

## סַפִּחַת (נְפוּצָה)

- פְּסוֹרִיאִיזִיס (psoriasis vulgaris)

מחלת עור כרונית הנגרמת מהתחלקות מהירה של תאי עור. היא מופיעה בעיקר במרפקים, בברכיים, בקרקפת ובציפורניים. היא ניכרת ברובדי עור אדמומיים המכוסים בשכבה קשקשית מוכספת.

## סִמְטָה, סִמְטָה

- פּוּרֻנְקֵל (boil, באנגלית גם furuncle)

מורסה שנוצרת בזקיק שְעֵרָה. המורסה נפוחה ומלאה במוגלה.

המונחים שבעלונים האלה הם לקט משתי רשימות של מונחי רפואה שאושרו במליאת האקדמיה בשנת תשע"א (2010): מונחים שונים ברפואה ומונחי רפואת עור.

ותודתנו על הסיוע בהכנת העלונים לחברי הוועדה למונחי רפואה ד"ר דרור גוברמן ופרופ' יואל דונחין.